

# ATELIER PETITS ACTES TECHNIQUES

LIBRAMONT 19/11/2024

DRS DENIS ROULEFF, J-JACQUES SLEGTEN ET MARIAME KOITA

---

## ANESTHÉSIE EN BAGUE

# INDICATION

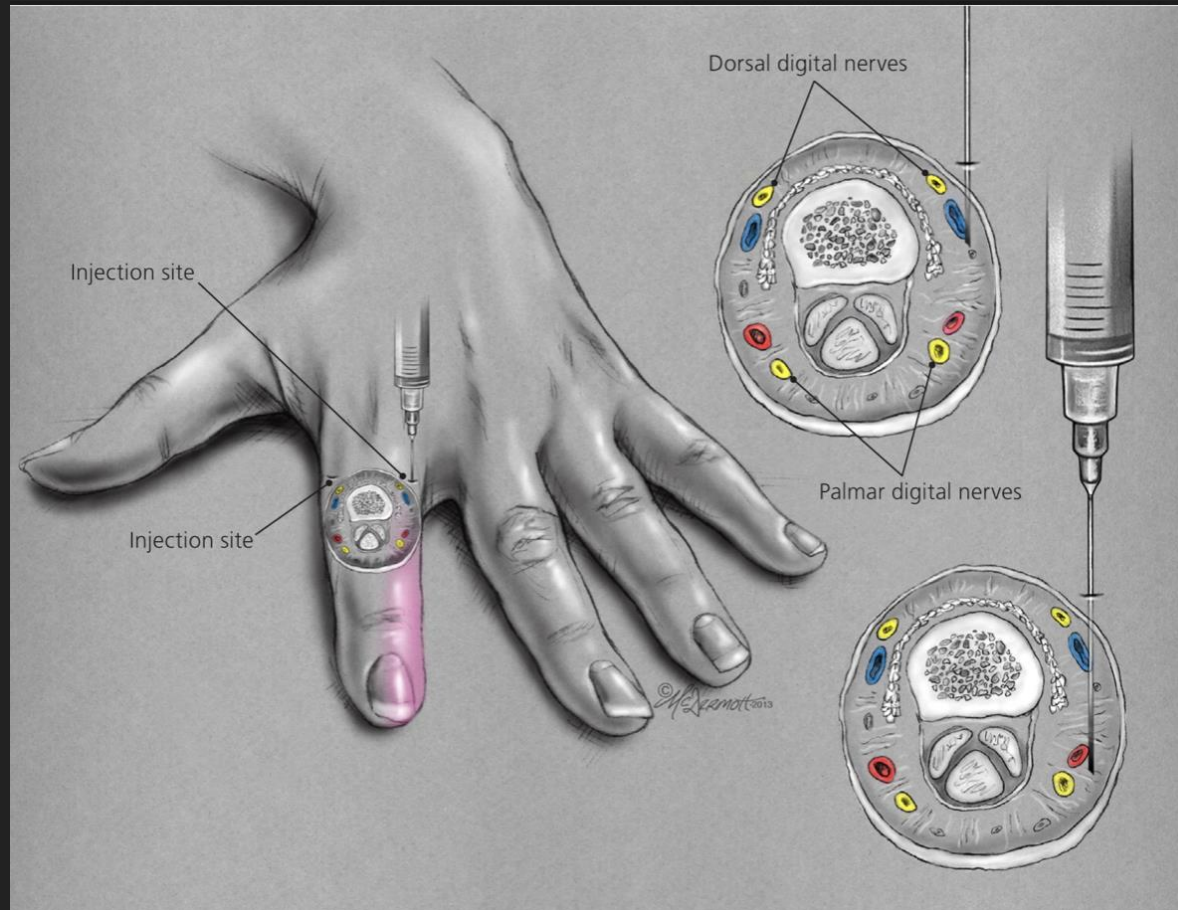
- ▶ Plaies du doigt
- ▶ Réduction luxation/fracture
- ▶ Drainage collection infectieuse
- ▶ Ongle arraché

## AVANT D'INJECTER

- ▶ Faire une inspection et palpation avant de faire l'anesthésie locale, à la recherche de troubles sensitifs éventuels ( section d'un nerf sensitif??)
  
- ▶ Utiliser Xylocaïne 1 ou 2% SANS ADRENALINE

# RAPPEL ANATOMIQUE

- ▶ 4 nerfs: 2 dorsaux (à 2h et 10h), 2 palmaires (à 4h et 8h)

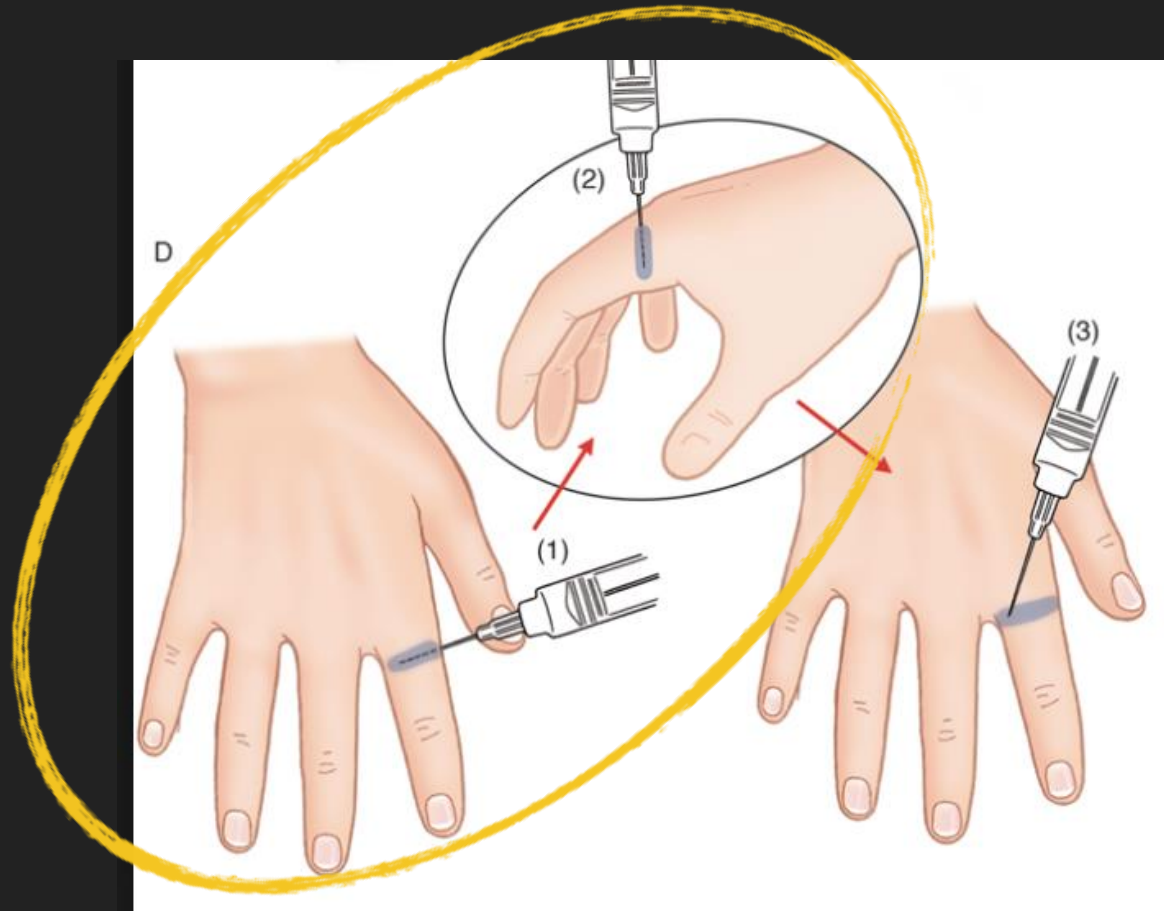


# TECHNIQUE

- ▶ **1er** point injection:
  - ▶ en regard phalange proximale près de la tête du MTC
  - ▶ Injection de 1ml Xylocaïne le long de la face dorsale
  - ▶ Ensuite injection perpendiculaire de 1 à 1,5 ml de Xylocaïne le long de la face latérale

# TECHNIQUE

- ▶ 1er point injection:

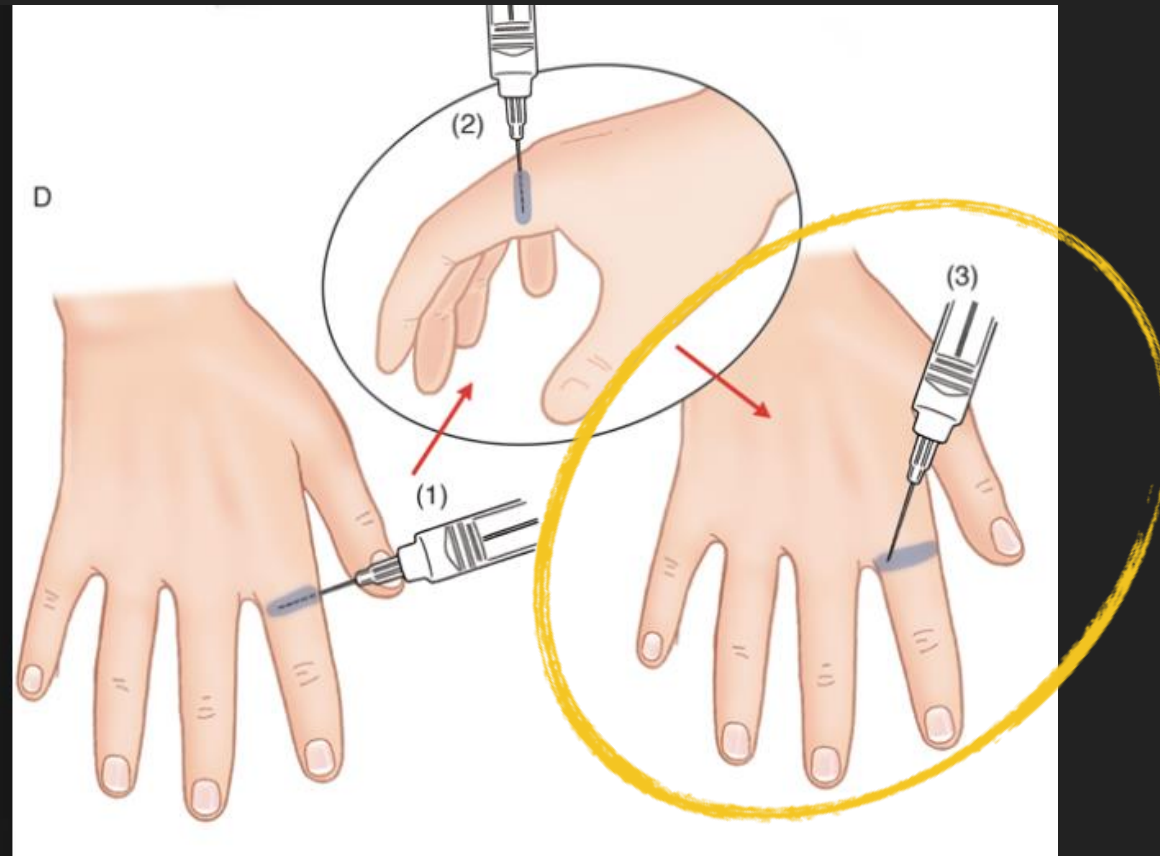


# TECHNIQUE

- ▶ 2ème point injection:
    - ▶ en regard phalange proximale de l'autre côté
    - ▶ Injection perpendiculaire de 1 à 1,5 ml de Xylocaïne
- Maximum 5ml anesthésiant/doigt**
- ▶ Mise en place d'un garrot pour assurer hémostase pendant la suture

# TECHNIQUE

- ▶ 2ème point injection:

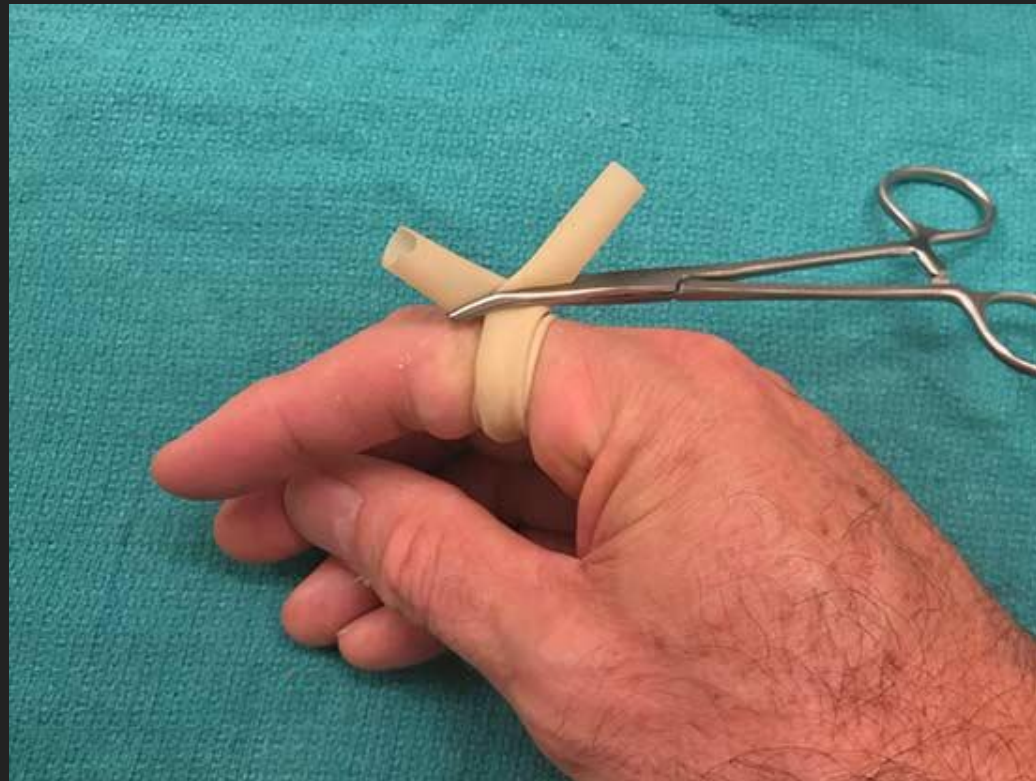
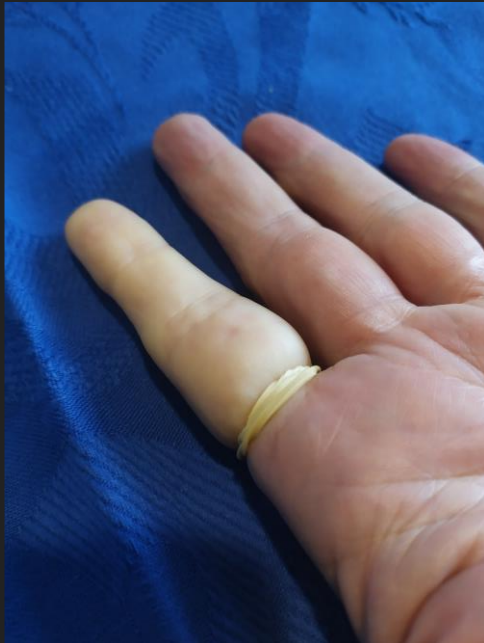


# MATÉRIEL

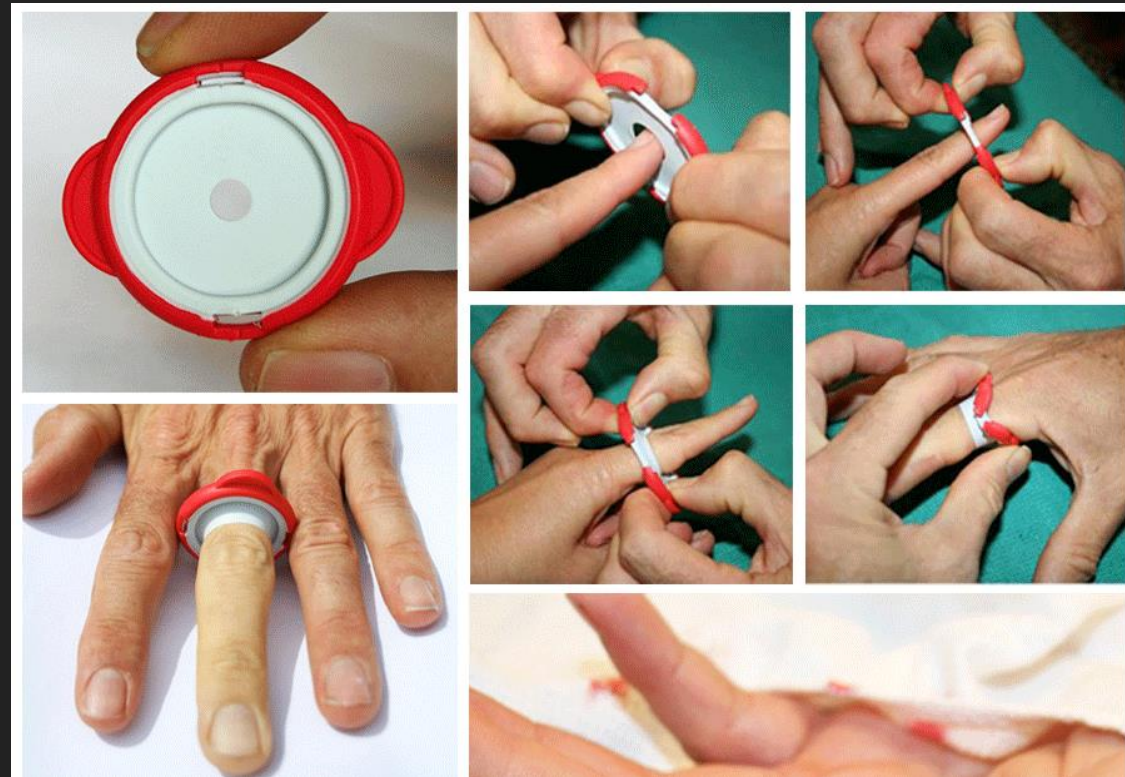- ▶ Garrot – pour empêcher l'hémorragie


lors d'une intervention sur les extrémités des doigts toujours très vascularisées



# MATÉRIEL

- ▶ Garrot - si anesthésie en bague nécessaire





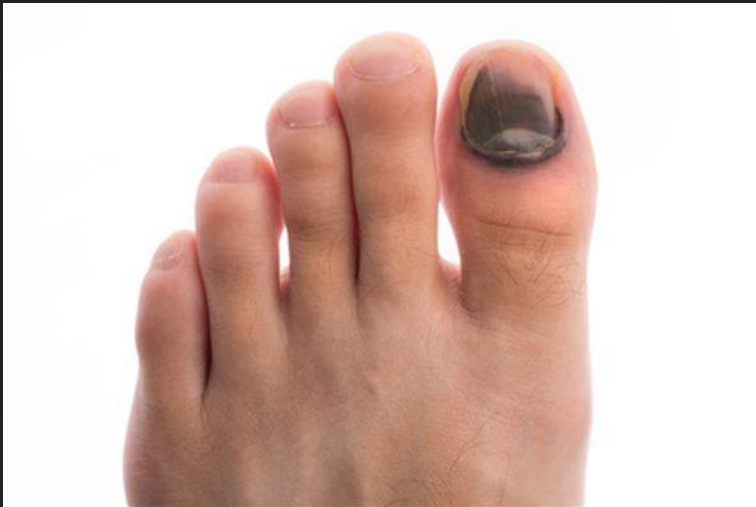# ATELIER PETITS ACTES TECHNIQUES

---

## FENESTRATION D'ONGLE

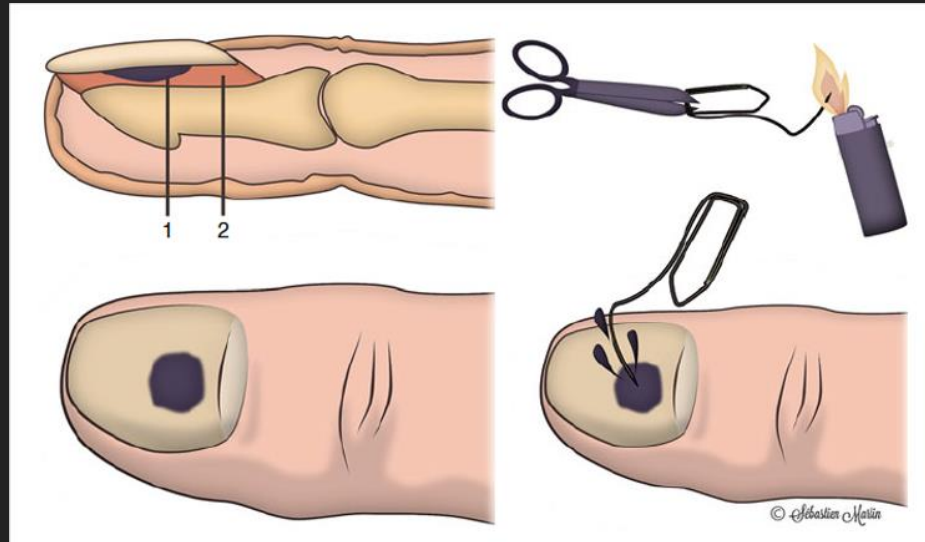
# FENESTRATION D'ONGLE

- ▶ Indication: hématome sous unguéal de 50% au moins et douleur



[https://static.wixstatic.com/media/4303fa\\_7f1641b46d43418d979982c36417a7e1~mv2.jpg](https://static.wixstatic.com/media/4303fa_7f1641b46d43418d979982c36417a7e1~mv2.jpg)

Institut de soins podologiques du Québec




- ▶ Technique:


<https://www.la-main.ch/wp-content/uploads/2020/12/hematome-sous-ungueal.png> (site : chirurgie de la main et du coude de Genève)

# FENESTRATION D'ONGLE

- ▶ En pratique: réchaud à gaz ou électrocautère.



- ▶ Certains utilisent une aiguille rose en rotation lente progressive



# ATELIER PETITS ACTES TECHNIQUES

---


RÉDUCTION PRONATION DOULOUREUSE

# RÉDUCTION PRONATION DOULOUREUSE

- ▶ Vidéos de référence:

- <https://www.youtube.com/watch?v=NKQZ3BRIBMA>
- <https://www.facebook.com/watch/?v=421455539135438>

- ▶ En résumé: peut être réalisé, en médecine générale, sans radiographie si:
  - enfant 3-5 ans, mécanisme typique, examen clinique excluant autres lésions
  - disparition de la douleur après manœuvre de réduction.
- ▶ Exercice pratique



# ATELIER PETITS ACTES TECHNIQUES

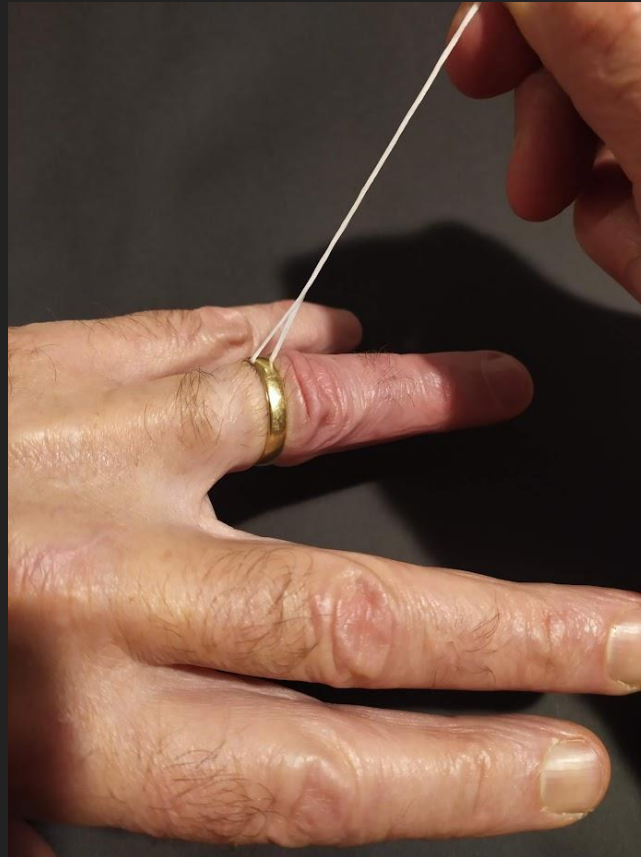
---


ENLÈVEMENT D'UNE BAGUE



# ENLÈVEMENT D'UNE BAGUE

- Rotation du fil passé dans la bague autour du doigt à plusieurs reprises
- Savon si nécessaire pour faciliter





# ATELIER PETITS ACTES TECHNIQUES

---

EXAMEN DE L'ŒIL AVEC FLUORESCÉINE